

29. WILKINSON, R. WILLI, U., GILSANZ, V. and MULVIHILL, D. Radiographic evaluation of the spine after surgical correction of scoliosis. AJR: 133: 703-709. October, 1979.

30. WINTER, R. Posterior spinal arthrodesis with instrumentation and sublaminar wiring: 100 consecutive personal cases. Leído en el 19 meeting de la scoliosis Research Society. Orlando, Florida, Septiembre, 1984.

La gamagrafía ósea en el estudio de masas de fusión espinal —Segunda Parte—

RESUMEN

Tradicionalmente el diagnóstico de Pseudartrosis en masas de fusión espinal se ha hecho mediante rayos X. Sin embargo en presencia de Instrumentación o en algunos casos su interpretación es difícil.

Con la introducción del Tecnecio, 99 en 1971, se ha venido utilizando la Gamagrafía ósea en el diagnóstico de Pseudartrosis. Los informes de la literatura mundial son contradictorios en relación con la efectividad de los estudios gamagráficos y hasta el momento no se ha publicado un estudio comparativo de los resultados obtenidos con la gamagrafía, los Rayos X y las pérdidas de corrección causadas por Pseudartrosis.

Queriendo precisar el papel de la gamagrafía ósea en el estudio de masas de fusión espinal, los autores revisaron la experiencia de 7 años en el Instituto Alfred I. duPont de Wilmington, Delaware, en el seguimiento de pacientes a quienes se practicó una artrodesis posterior de columna como tratamiento para Cifoescoliosis.

El estudio perseguía dos objetivos básicos: uno, saber si la gamagrafía era un estudio confiable y dos, si era superior a los métodos tradicionales de diagnóstico, tratando de encontrar su verdadero papel en el estudio de masas de fusión espinal. Además, tratamos de establecer un Algoritmo de Diagnóstico y Toma de Decisión de acuerdo con los resultados de los Rayos X, la gamagrafía ósea y las pérdidas de corrección.

Al final encontramos que la gamagrafía es un estudio valioso si se practica en forma no rutinaria sino como complemento de los Rayos X y después del primer año postoperatorio, incluso en Pseudartrosis bien establecidas. El informe más confiable que debe hacer sospechar Pseudartrosis proviene de las pérdidas de corrección. Si ellas son mayores de 6 grados, deberá descartarse un área de Pseudartrosis.

En fin, la gamagrafía en presencia de instrumentación espinal segmentaria o de curvas muy agudas sometidas a gran stress o en neurofibromatosis deberá ser estudiada muy cuidadosamente.

Con la introducción del Technecio 99, por Subramanian y McAfee, la gamagrafía ósea ha venido siendo utilizada como un nuevo método diagnóstico de focos de pseudartrosis en masas de fusión espinal.

No ha sido reportado hasta el momento un estudio comparativo de su efectividad frente a los métodos tradicionales de diagnóstico tales como los Rayos X y las pérdidas de corrección.

En el Instituto Alfred I. duPont, los autores llevaron a cabo una investigación para conocer resultados con la utilización de la gamagrafía ósea como método de detección de focos pseudo-artrosis, con dos objetivos: Primero, saber si la gamagrafía es un método eficaz de diagnóstico y conocer si ella es superior a los métodos tradicionales. En el presente informe presentamos los resultados obtenidos con la comparación de la eficacia de la gamagrafía ósea frente a los Rayos X en las pérdidas de corrección y en el



seguimiento de pacientes a quienes se les había practicado una artrodesis posterior de columna, como tratamiento para una Cifoescoliosis.

Material y Métodos.

Entre Mayo de 1977 y Diciembre de 1984 se les había practicado Gamagrafía ósea como estudio complementario de los Rayos X en búsqueda de áreas de seudartrosis, a 55 pacientes con artrodesis posterior de columna por Cifoescoliosis.

43 pacientes habían sido operados en el Instituto y 12 habían sido referidos de otros Centros para seguimiento.

A 26 se les practicó exploración quirúrgica para corrección de seudartrosis y 29 fueron seguidos por 40 meses en promedio. Los primeros, conforman el Grupo A de esta serie y los segundos, el grupo B.

Todas las Historias Clínicas fueron revisadas y de ellas se recolectó información acerca del diagnóstico, procedimiento quirúrgico practicado, presencia o no de instrumentación interna y seguimiento.

Todos los Rayos X y las gamagrafías óseas fueron revisadas por uno de los autores (GOA). Cuando se examinaron los Rayos X, se dedicó especial atención a la apariencia de las masas de fusión, la obliteración de las facetas articulares y las pérdidas de corrección. Estas fueron evaluadas midiendo las curvas del post-operatorio inmediato en yeso o corsé, y comparándolas con las radiografías tomadas en el momento de hacer el diagnóstico de pseudo-artrosis, con el paciente siempre de pies. Así mismo, se comparó esta última radiografía con una tomada a los doce meses del post-operatorio.

La evaluación se hizo comparando los resultados de la gamagrafía ósea, los Rayos X y las pérdidas de corrección, con los hallazgos quirúrgicos en el grupo A y con los resultados de la evaluación clínica en los pacientes del grupo B. Comoquiera que los comportamientos post-operatorios son diferentes, los pacientes fueron agrupados por etiologías en 7 categorías:

Características Generales de los Pacientes

	Grupo A	Grupo B
Número total de Pacientes	26	29
Operados en el Instituto	20	23
Referidos para seguimiento	6	6
Hombres	7	6

Mujeres	19	23
Edad al momento de la fusión	7.9	7.0
	30.0	43.0

Etiología de la Deformidad

Idiopática	10	17
Mielomeningocele	4	1
Otras Neuromusculares	7	7
Neurofibromatosis	1	2

Etiología de la Deformidad

	Grupo A	Grupo B
Congénita	0	1
Post irradiación	4	0
Otras	0	1

(*) Un paciente tuvo dos exploraciones quirúrgicas: una, 4 años después de la artrodesis, en el mismo Centro donde ella fue operada y la otra, treinta meses después de esta última, en el Instituto duPont.

Procedimientos practicados

	Grupo A	Grupo B
Artrodesis sin Instrumentación	18	19
Artrodesis más Harrington	7	8
Artrodesis más Harrington alambrado	1	0
Artrodesis más Luque	0	2

Tipos de Curvas

Simple torácica o lumbar	7	10
Doble torácica	1	3
Doble torácica lumbar o torácica	16	17
Toracolumbar		
Cifoescoliosis con Cifosis como deformidad principal	2	1
Promedio de las curvas	136 grados	108 grados
	38 grados	42 grados



Primera sospecha de pseudoartrosis

	Mujeres	Hombres
Rayos X	8	5
Pérdidas de corrección	5	1
Exploración quirúrgica de rutina	3	0
Dolor lumbar	9	19
Pérdida de balance del tronco	1	2
Otras quejas	1	2

Tiempo transcurrido entre la Artrodesis y la toma de la Gamagrafía

	Mujeres	Hombres
0 a 12 meses post. op.	4	2
13 a 24 meses post. op.	11	9
Más de 25 meses post. op.	12 ⁽¹⁾	18 ⁽²⁾

(1) El menor 25 m. El mayor 13+9 post-artrodesis.

(2) El menor 25 m. El mayor 15+6 post-artrodesis.

En el grupo A, 20 pacientes fueron examinados con un test de inclinación, (Siete pacientes referidos al Instituto para seguimiento, no tuvieron los RX iniciales; así, las pérdidas de corrección fueron calculadas en 48 pacientes).

Resultados

Grupo A: En 20 pacientes se confirmó un área de pseudoartrosis. En 7 pacientes no se confirmó un área de pseudoartrosis.

Grupo B: 8 pacientes tuvieron definitiva evidencia de pseudoartrosis. 21 pacientes no tuvieron evidencia de pseudoartrosis.

En el grupo A, el diagnóstico de pseudoartrosis fue hecho correctamente por la gamagrafía ósea, en 23 casos, mientras que los Rayos X hicieron el diagnóstico correcto en 22. En el grupo B, la gamagrafía diagnosticó correctamente el mismo número de casos que los Rayos X: 25.

La gamagrafía ósea fue tomada entre 0 y 12 meses en 6 casos; entre 13 y 24 meses en 20 casos y más de 25 meses después de la artrodesis, en 30 casos.

El promedio de tiempo transcurrido entre la artrodesis inicial y la toma de la gamagrafía fue de 3,1 años.

Evaluación de las pérdidas de corrección:

Grupo A:

15 de 18 pacientes con pseudoartrosis confirmada en el momento de la cirugía mostraron pérdidas de corrección mayores de 6 grados dentro del primer año post-operatorio. Mientras que 5 de 6 pacientes sin evidencia de pseudoartrosis perdieron menos de 6 grados en el mismo

lapso de tiempo. Así mismo, 17 de 18 pacientes con pseudoartrosis confirmada, perdieron más de 6 grados en el momento de la toma de la gamagrafía ósea. 4 de 6 pacientes sin focos de pseudoartrosis durante la reexploración quirúrgica, perdieron menos de 6 grados al momento de practicar la gamagrafía.

Grupo B.

5 de 7 pacientes con evidencia de pseudoartrosis perdieron más de 6 grados durante el primer año post-operatorio mientras que 13 de 17 pacientes sin evidencia de ella, perdieron menos de 6 grados durante el mismo lapso de tiempo. 6 de 7 con evidencia de pseudoartrosis, perdieron más de 6 grados en el momento de tomar la gamagrafía, mientras que 12 de 17 sin evidencia de pseudoartrosis perdieron menos de 6 grados en el mismo lapso de tiempo.

El promedio de pérdidas de corrección en presencia de instrumentación fue de 10 grados para las Escoliosis Idiopáticas y de 16 para las Neuromusculares, cuando se presentaron áreas de pseudoartrosis. Cuando éstas no existieron el promedio de pérdidas de corrección fue de 2,5 para las Idiopáticas y de 6,5 para las Neuromusculares. Es interesante anotar que este mismo promedio se guarda para las curvas una vez se han corregido los defectos de fusión.

En pacientes con pseudoartrosis confirmada, la variación de las curvas en el test dinámico fue entre 2 y 5 grados en 3 pacientes y entre 7 y 14 grados en 13 pacientes. En quienes no se confirmó un área de pseudoartrosis, esta variación estuvo entre 0 y 5 grados.

Discusión.

El Instituto Alfred I. duPont, en el momento de realizar el presente trabajo, estaba dedicado a la atención de pacientes Pediátricos. El mayor de las pacientes de esta serie fue referido al Instituto para seguimiento. Si se excluye éste, el promedio de edad de los pacientes intervenidos por Cifo escoliosis es de 14 más 2 años en el grupo A y de 14 más 10 años en el grupo B, comparable con series reportadas previamente en el mismo duPont.

Los Rayos X fueron correctos en el diagnóstico del 83% de los casos de toda la serie, siendo incorrectos en 3 casos con pseudoartrosis confirmada o evidente (dos de ellos pacientes con instrumentación); Moe (20) reportó 84% de diagnóstico exacto de pseudoartrosis por medio de Rayos X (38 pacientes). MacMaster (14, 15, 16, 17) estableció que la incidencia de pseudoartrosis es mucho mayor cuando se practica una exploración rutinaria (procedimiento del 6 más 6).

6 casos en nuestra serie fueron falsos positivos, pero sólo 2 de ellos fueron operados: uno con una escoliosis neuromuscular e instrumentación de Harrington acusó molestias por presión de la barra en la piel, y el otro, una neurofibromatosis con progresiva cifo escoliosis asociada a un déficit neurológico. Estos dos pacientes necesitaban de cualquier manera una exploración quirúrgica. El manejo de los otros 4 pacientes fue decidido con base en los resultados de la gamagrafía ósea, que había sido normal: 3 con Escoliosis Idiopática (2 operados sin instrumentación) y el otro, con Neurofibromatosis. Estos pacientes presentaban una pérdida de corrección de 8, 2, 5 y 5 grados respectivamente.

80% de los pacientes con pseudo-artrosis confirmada o evidente, perdieron más de 6 grados de corrección durante el primer año post-operatorio, independientemente de la etiología de la curva. 92% de los pacientes de la serie presentada en este trabajo habían perdido más de 6 grados en el momento de hacer el diagnóstico de pseudo-artrosis. (En promedio 3,1 meses después de practicada la artrodesis de columna). La mayor pérdida de corrección ocurrió en pacientes con Escoliosis neuromuscular, incluyendo mielomeningocele. (Promedio de 20 grados) y con escoliosis post-irradiación (promedio de 15 grados). 78% de los pacientes sin evidencia o confirmación de pseudo-artrosis, perdieron menos de 6 grados durante el primer año post-operatorio. 70% de estos pacientes perdieron menos de 6 grados en el momento de establecer el diagnóstico (promedio 4,6 años después de practicada la artrodesis). 8 pacientes sin pseudo-artrosis perdieron en promedio 10 grados; 4 con Escoliosis Idiopática y 4 con Escoliosis neuromusculares. Estos pacientes representan el 16,8% de la serie completa.

A excepción de un caso, todos los pacientes, con pérdidas de corrección mayor de 12 grados, tuvieron por lo menos un área de pseudoartrosis. Informes publicados previamente en pacientes operados en el duPont, son confirmados por nuestros resultados (11, 12). Diferentes autores han reportado que, en presencia de masas sólidas de fusión, las pérdidas de corrección son muy pequeñas, pero cuando la pseudo-artrosis se presenta, esas pérdidas son grandes, aun en presencia de instrumentación. (1, 3, 14, 16, 24). Sin embargo, Moskowitz y cols. informaron de algunos pacientes que perdieron más de 6 grados de corrección, sin que se confirmara en ellos un área de pseudoartrosis.

Nosotros encontramos que las pérdidas de corrección se presentaron aún en presencia de instrumentación. Sin embargo, debe recordarse siempre que una barra puede mantener un área de pseudoartrosis hasta que se fracture (7). Uno de los pacientes de la presente serie perdió 8 grados en el primer año post-operatorio y 20 después de la ruptu-

ra de la barra de Harrington. Las pérdidas de corrección, en el momento de escribir el presente artículo, en presencia de instrumentación Espinal Segmentaria, no han sido suficientemente establecidas. Los autores encontraron 3 pacientes con IES que perdieron 15 y 17 grados de corrección. Todos presentaban áreas de pseudo-artrosis.

Gamagrafía Ósea

La Gamagrafía en la presente serie fué correcta en el diagnóstico del 87%. Hay relativamente pocos informes relacionados con el estudio gamagráfico de masas de fusión espinal. (2, 9, 10, 17).

La gamagrafía fue falsa positiva en 5 de nuestros pacientes: uno con escoliosis Idiopática en el cual fue practicada a los 10 meses del post-operatorio; 2 con Neurofibromatosis, practicada a los 10 meses del post-operatorio; 2 con Neurofibromatosis, practicada a los 4 meses y otras 4, 8 años después de la artrodesis. 2 con escoliosis neuromuscular (uno de ellos operado con Instrumentación de Luque y cuya gamagrafía fue tomada a los 2 años después de la cirugía, y el otro operado sin fijación interna y cuya gamagrafía fue hecha 17 meses después de la artrodesis).

El resultado de la Gamagrafía ósea fue falso negativo en 3 casos: uno con escoliosis neuromuscular (practicada a los 8 meses del post-operatorio); uno con escoliosis post-irradiación (hecha a los 41 meses) y uno con escoliosis idiopática, operado con Instrumentación de Harrington, en quien la gamagrafía fue hecha 13 meses después de la artrodesis. La gamagrafía mostró una pequeña captación en el área de pseudo-artrosis pero no con la intensidad vista en las demás positivas por lo cual fue considerada negativa.

En dos casos, la gamagrafía fue incorrecta cuando se practicó durante el primer año post-operatorio. En dos casos más, cuando fue hecha entre 13 y 24 meses después de la artrodesis y en 4 casos cuando se tomó después de 25 meses de la cirugía inicial.

La Gamagrafía ósea ayudó en el diagnóstico cuando los Rayos X fallaron, en 5 de 7 pacientes, y en 4 en los cuales las radiografías fueron Falsos Positivos.

En efecto, comprobamos este procedimiento diagnóstico sólo en 4 de 7 casos más de los que ellos debían haber reportado. Aunque en la presente serie no se presentan suficientes casos para lograr conclusiones, los autores desean llamar la atención sobre dos hechos importantes:

1. En presencia de Instrumentación Espinal Segmentaria, la gamagrafía ósea muestra zonas de hipercaptación aún dos años después de practicada la artrodesis, lo cual no es

lo usual en presencia de barras de Harrington o en masas de fusión sin instrumentación, las cuales aparecen con calcificación uniforme un año después de practicada la cirugía. **Esto podría reflejar que aún dos años después de la artrodesis con Luque, existen áreas de intercambio óseo en la interfase lámina/alambre.**

2. En casos de Neurofibromatosis la gamagrafía tiende a mostrar más casos Falsos Positivos que en otras etiologías. **Esto podría ser el reflejo de la historia natural de la enfermedad con actividad osteoblástica en el área de la fusión.** Sin embargo, fue interesante encontrar un caso de Neurofibromatosis con captación normal en una gamagrafía practicada 15 años después de la cirugía inicial. Era un paciente con Neurofibromatosis no displásica.

Conclusiones.

La seudartrosis continúa siendo motivo de atención en el seguimiento de pacientes a quienes se ha practicado una fusión posterior para el tratamiento de Cifoescoliosis. Recientemente se han publicado informes de cuadros neurológicos asociados con seudartrosis (5, 25). El diagnóstico y tratamiento tempranos de seudartrosis son ideales para evitar las grandes pérdidas de corrección y las complicaciones neurológicas.

Hasta donde tenemos conocimiento, este es el primer artículo enfocado a la correlación de la efectividad de los Rayos X en las pérdidas de corrección y la gamagrafía ósea en el diagnóstico de áreas de seudartrosis.

Los Rayos X deben incluir las 4 proyecciones y deben ser de buena calidad. Así, la primera sospecha y confirmación de áreas de falla en masas de fusión espinal provendrá de este estudio simple. Sin embargo, la presencia de instrumentación, las pequeñas áreas de seudartrosis "en líneas de cabello" y las muy complicadas curvas que se presentan en pacientes con escoliosis neuromusculares o con neurofibromatosis, pueden dificultar la interpretación de los Rayos X. En la presente serie, los Rayos X fueron correctos en el 83% de los casos de seudartrosis.

La Gamagrafía ósea no muestra una gran ventaja sobre los Rayos X tradicionales. En efecto, comprobamos este procedimiento diagnóstico sólo un 4% más de casos que los Rayos X. Sin embargo, la Gamagrafía ósea es de gran utilidad cuando los Rayos X son de difícil interpretación o cuando ellos dejan alguna duda, o en presencia de pérdidas de corrección no explicadas. Así mismo, la dosis de radiación se reduce en forma considerable.

Cuando se utilizan estos dos estudios, la efectividad del

diagnóstico es del 89% tanto en la determinación de las áreas como en la positividad de seudartrosis.

A no dudarlo, el informe más precoz y fidedigno de presencia de seudartrosis es la pérdida de corrección. Aunque deben aceptarse errores en la medición (aún hecha por el mismo examinador), pérdidas mayores de 6 grados en cualquier momento del seguimiento, deben hacer sospechar la presencia de seudartrosis; aún en presencia de instrumentación y en cualquier momento del seguimiento.

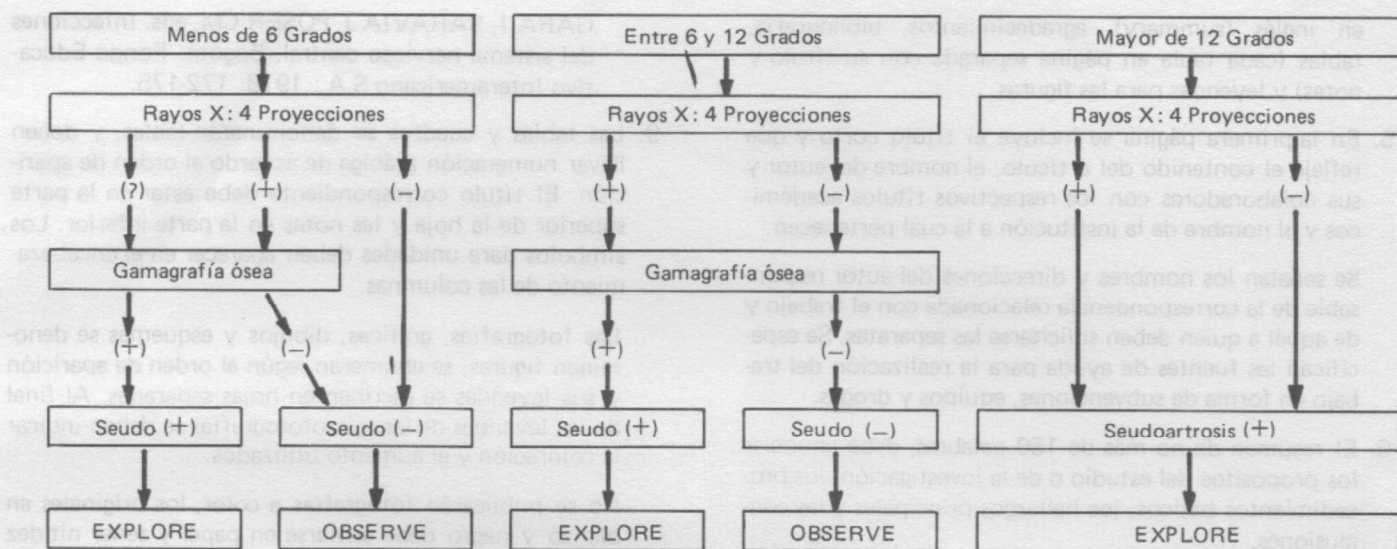
La Gamagrafía ósea no es de utilidad cuando se practica dentro del primer año post-operatorio, pues la actividad misma del proceso de consolidación de la masa de fusión puede mostrar áreas de hipercaptación que hacen difícil su interpretación. Así mismo, los autores encontraron que el estudio gamagráfico es de suma utilidad aún en seudartrosis antiguas, lo cual contraría informes previos (10) y quizás sea el reflejo de una mejor técnica en la actualidad.

La evaluación de la gamagrafía ósea en Instrumentación Espinal Segmentaria no es aún muy clara y deberán realizarse estudios futuros para observar el comportamiento del hueso en la interfase lámina-alambre y su traducción gamagráfica. Así mismo, la gamagrafía debe ser leída en forma cuidadosa en pacientes con enfermedades del tipo neurofibromatosis. Los falsos negativos de la gamagrafía nos hacen pensar que ella también puede pasar por alto la llamada "seudartrosis en línea de cabello", cuya confirmación, de acuerdo con McMaster, sólo puede hacerse mediante la exploración rutinaria de las masas de fusión.

Los test dinámicos no agregan ninguna información a los Rayos X tradicionales, a la obtenida en las pérdidas de corrección o a las suministradas por la gamagrafía ósea. Así que no recomendamos su uso.

En síntesis, el diagnóstico de seudartrosis puede ser hecho mediante la cuidadosa inspección de la masa de fusión a los Rayos X. Sin embargo, son las pérdidas de corrección mayores de 6 grados las que hacen el diagnóstico con mayor fidelidad especialmente durante el primer año de seguimiento. La gamagrafía ósea no debe ser un estudio de rutina, pero sí debe ser tomada en cuenta como un valiosísimo elemento de diagnóstico de segunda elección.

Si se desea obtener un 100% de seguridad en el diagnóstico de seudartrosis, los autores recomiendan el siguiente ESQUEMA DE DECISIONES, basado en las pérdidas de corrección:



Abstract.

Bone Scan is a new method of Diagnosis of Pseudarthrosis. It effectiveness in relationship with the X ray films and loss of correction had not been published yet. At the

Alfred I. duPont Institute, the authors underwent a project in order to prove the ability of the bone scan in diagnosing pseudarthrosis areas and to compare these results with the information given for the X rays. The results are presented.

Indicaciones a los Autores



1. REVISTA COLOMBIANA DE ORTOPEDIA Y TRAUMATOLOGIA, como órgano oficial de la Sociedad Colombiana de Cirugía Ortopédica y Traumatología, publicará artículos de la especialidad o relacionados con ella, previa aprobación del Comité Editorial.
2. Los trabajos salvo circunstancias especiales deben ser inéditos y suministrados exclusivamente a la Revista. Su reproducción total o parcial debe contar con la aprobación del Editor y dar crédito a la publicación original.
3. Los trabajos deben ser remitidos a REVISTA COLOMBIANA DE ORTOPEDIA Y TRAUMATOLOGIA (Apartado Aéreo No. 91298 - Bogotá), en original y

una copia, escritos a máquina en papel blanco tamaño carta, empleando una sola cara del papel, con tinta negra y a doble espacio y guardando un margen izquierdo de 4 cm.

Deben venir acompañados de una carta del autor principal en donde se exprese claramente que el trabajo ha sido leído y aprobado por todos los autores, e igualmente informar si se ha sometido parcial o totalmente a estudio por parte de otra revista.

El autor debe guardar copia de todo el material enviado.

4. Cada componente del trabajo debe iniciarse en una nueva página de acuerdo a la siguiente secuencia: página del título, resumen y palabras claves, texto, resumen